
PROSEDUR PEMERIKSAAN COLON IN LOOP PEDIATRIK KLINIS DISTENDED RSUD DR SOEDONO MADIUN

Oleh

Salsabilla S Hi Rakib¹, Ayu Mahanani²

^{1,2}Universitas 'Aisyiyah Yogyakarta

E-mail: ¹salsabillaswastika90@gmail.com, ²ayumahanani@unisayogya.ac.id

Article History:

Received: 03-02-2026

Revised: 10-03-2026

Accepted: 06-04-2026

Keywords:

Pediatrik, Colon

In Loop, Distended, Media

Kontras, Radiografi

Abstract: *Prosedur pemeriksaan colon in loop pediatrik dengan klinis distended abdomen di Instalasi Radiologi RSUD dr. Soedono Madiun menggunakan media kontras barium sulfat (BaSO₄) dan iodine, serta proyeksi plain AP, LLD, AP post-contrast, dan lateral (dengan dan tanpa balon). Penelitian ini bertujuan menganalisis prosedur serta alasan penggunaan kombinasi media kontras tersebut. **Metode penelitian:** ini adalah kualitatif studi kasus dengan subjek tiga radiographer dan satu dokter spesialis radiologi. Data dikumpulkan pada September 2025–April 2026 melalui observasi, wawancara, dan dokumentasi, kemudian dianalisis melalui reduksi data, penyajian data, dan penarikan kesimpulan dengan triangulasi sumber. **Hasil:** Penelitian menunjukkan pemeriksaan pada pasien usia 17 hari dilakukan tanpa persiapan khusus. Proyeksi AP, lateral, dan LLD digunakan untuk memperoleh gambaran optimal, tanpa dilakukan post-evakuasi karena kondisi klinis pasien. Kombinasi kontras BaSO₄ dan iodine digunakan untuk meningkatkan kualitas visualisasi, dimana BaSO₄ memberikan pelapisan mukosa yang baik, sedangkan iodine membantu homogenitas pengisian lumen dan ekskresi. **Kesimpulan:** penelitian ini adalah prosedur colon in loop pediatrik dilakukan secara fleksibel sesuai kondisi klinis pasien. Penggunaan kombinasi media kontras serta pemilihan proyeksi yang tepat dapat meningkatkan kualitas citra diagnostik dan mendukung aspek keselamatan pasien.*

PENDAHULUAN

Bayi merupakan anak dengan rentang usia 0-12 bulan berada pada fase perkembangan organ tubuh dan sistem imun, sehingga saluran pencernaannya masih sensitif dan rentan mengalami gangguan gastrointestinal akibat imunitas yang belum matang. Salah satu kondisi yang sering terjadi pada bayi dengan gangguan gastrointestinal adalah *distended abdomen*, yaitu pembesaran pada perut akibat penumpukan gas, cairan, atau massa dalam saluran pencernaan. Prevalensi *distended abdomen* pada populasi umum dilaporkan berkisar antara

16% hingga 31%, sementara pada pasien dengan Sindrom Usus Irritable (IBS) angka tersebut dapat meningkat menjadi 66%–90%.

Pemeriksaan penunjang untuk mengevaluasi kondisi *distended abdomen* adalah *colon in loop* atau barium enema, yaitu prosedur radiografi sistem pencernaan menggunakan media kontras untuk memvisualisasikan anatomi colon dan kelainannya, pada pasien pediatrik. Menurut [40], pemeriksaan *colon in loop* menggunakan media kontras positif (BaSO_4 dan iodine) dan negatif (udara/gas), dengan metode pemasukan kontras retrograde. Pada dewasa, BaSO_4 digunakan dengan konsentrasi 70–80% w/v dengan volume sekitar 600–800 ml. Menurut media kontras yang digunakan pada pemeriksaan *colon in loop* pediatrik adalah Iodine yang dapat larut dalam air (water soluble). menyebutkan penggunaan media kontras air enema (udara) lebih efektif untuk mengobati invaginasi karena tingkat keberhasilannya tinggi dan risiko perforasi pada colon lebih rendah. Namun, air enema hanya digunakan untuk terapi, bukan untuk mendeteksi kelainan pada usus. Sedangkan menurut [6], pada pemeriksaan *colon in loop* pediatrik, media kontras yang digunakan adalah jenis iodine dengan perbandingan volume 1:1, yaitu 50 cc bahan kontras Iodine dicampur dengan 25 cc cairan Ringer laktat (RL).

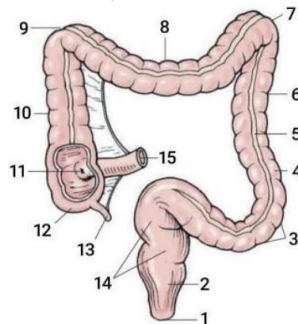
Pemeriksaan *colon in loop* pada pediatrik meliputi foto polos AP supine, dilanjutkan foto post kontras proyeksi AP dan lateral, left lateral decubitus (LLD), right lateral decubitus (RLD), lateral dorsal decubitus, serta AP post evakuasi

Berdasarkan hasil observasi di Instalasi Radiologi RSUD dr. Soedono Madiun, pemeriksaan *colon in loop* pada pasien pediatrik dengan klinis *distended abdomen* menggunakan dua campuran media kontras barium sulfat (BaSO_4) dan iodine. Proyeksi pemeriksaan yang digunakan meliputi plain foto proyeksi anteroposterior (AP), left lateral decubitus (LLD), serta post kontras menggunakan proyeksi anteroposterior (AP), lateral tanpa balon, serta menggunakan balon.

LANDASAN TEORI

A. Anatomi Fisiologi Colon

Usus besar atau colon merupakan bagian dari sistem pencernaan yang memiliki panjang sekitar 1,5 meter dengan diameter $\pm 6,5$ cm, dan dapat mencapai hingga 2 meter apabila direntangkan. Colon merupakan lanjutan dari usus halus dan tidak berperan dalam proses pencernaan maupun penyerapan nutrisi. Fungsi utama colon adalah menyerap air dari feses untuk menjaga keseimbangan cairan dan elektrolit tubuh, seperti natrium dan magnesium. Selain itu, kolon berfungsi sebagai tempat penampungan sisa makanan serta menjaga keseimbangan flora bakteri usus. Secara anatomi, usus besar terdiri dari rektum, sigmoid, colon desendens, colon transversum, colon ascendens, dan secum.



Gambar 1. Anatomi Colon

1. Caecum, bagian awal colon yang menerima isi dari usus halus dan memiliki apendiks vermiformis.
2. Colon ascendens, memanjang dari caecum ke arah atas hingga fleksura hepatica di sisi kanan *abdomen*.
3. Colon transversum, bagian melintang yang menghubungkan fleksura hepatica dan fleksura lienalis.
4. Colon descendens, memanjang kebawah di sisi kiri *abdomen* menuju colon sigmoid
5. Colon sigmoid, berbentuk huruf S dan menghubungkan colon dengan rectum.
6. Rectum, bagian akhir colon sebagai tempat penyimpanan sementara feses sebelum di keluarkan.

B. Patologi Distended Abdomen

Distended abdomen adalah kondisi pembesaran perut akibat penumpukan gas atau cairan dalam rongga *abdomen*. *Distended* ini merupakan manifestasi klinis yang dapat menjadi tanda adanya gangguan pada organ intraabdomen. Baik akibat penumpukan gas, cairan, maupun massa. Kondisi ini umumnya disertai keluhan perut terasa penuh, tegang dan tidak nyaman. Penyebab yang paling sering terjadi adalah penumpukan gas dalam saluran pencernaan akibat gangguan pencernaan, microbiota usus, atau motilitas usus, serta dapat disebabkan oleh penumpukan cairan akibat maupu obstruksi usus

Pada bayi, *distended abdomen* dapat menjadi tanda kondisi serius seperti hirschprung disease, yaitu kelainan bawaan akibat tidak adanya sel ganglion pada usus besar yang menyebabkan gangguan pengosongan usus. Sehingga, *distended abdomen* ini berkaitan dengan berbagai gangguan fungsional maupun structural pada system pencernaan

C. Prosedur dan Teknik Pemeriksaan Colon In Loop

a. Persiapan Pasien

Persiapan sebelum pemeriksaan radiografi bervariasi berdasarkan usia pasien. Pada bayi hingga usia 2 tahun, umumnya tidak diperlukan persiapan khusus. Pada anak usia 2-10 tahun, disarankan diet rendah serat dan pembersih laksatif seperti bisacodyl pada malam sebelum pemeriksaan. Apabila pada pagi hari pasien belum buang air besar, dapat dilakukan pembersihan usus sesuai indikasi

b. Persiapan Alat dan Bahan

Menurut (4), persiapan peralatan dan abahn yang di butuhkan untuk melakukan pemeriksaan *colon In loop* meliputi:

- a) Pesaawat sinar-x dilengkapi fluoroscopy
- b) Marker
- c) Film dan kaset
- d) Standar irrigator
- e) Media kontras barium
- f) Sduit ukuran 60 untuk bayi
- g) Kateter ukuran 10 untuk bayi
- h) Jelly

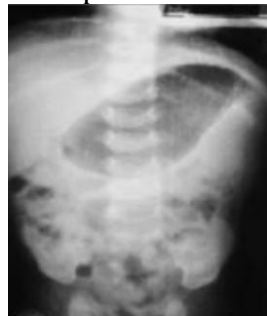- i) Sarung tangan
- j) Klem
- k) Handscoon
- c. Pemasukan Media Kontras

Pemeriksaan colon pada anak umumnya menggunakan metode single contrast, sedangkan double contrast tidak dianjurkan. Untuk pediatrik menggunakan kateter silicon fleksibel ukuran 10F, ujung kateter yang fleksibel digunakan untuk meminimalisir cedera pada area rectum [4].

d. Teknik Pemeriksaan

1) Proyeksi Plain foto Anteroposterio (AP)

Posisi Pasien	: Supine di atas meja pemeriksaan
Posisi Objek	: Mid Sagital Plane (MSP) sejajar
Central Ray	: Vertikal tegak lurus
Central Point	: 1 Inci superior umbilicus
FFD	: 102 CM
Faktor Eksposi	: 65/75 kVp
Kriteria Radiograf	: Garis tepi jaringan lunak dan struktur berisi udara pada usus, serta <i>abdomen</i> terlihat jelas termasuk kalsifikasi (jika ada) dan struktur tulang, dengan <i>columna vertebralis</i> tampak lurus di tengah serta pelvis, sendi panggul, dan rongga pelvis tampak simetris tanpa rotasi.



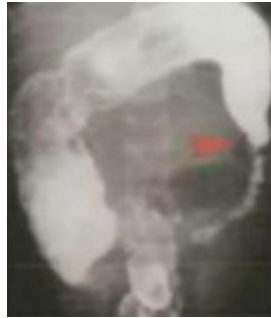Gambar 2. Proyeksi Plain Ateroposterior (AP)

2) Proyeksi Ap Post Kontras

Posisi Pasien	: Supine di atas meja pemeriksaan
Posisi Objek	: Mid Sagital Plane (MSP) sejajar
Central Ray	: Vertikal tegak lurus
Central Point	: 1 Inci superior umbilicus
FFD	: 102 CM
Faktor Eksposi	: 65/75 kVp

Kriteria Radiograf

: Terlihat batas tepi struktur udara pada perut dan usus, struktur tulang hingga symphysis pubis sampai diafragma tampak jelas, serta columna vertebralis berada di tengah tanpa rotasi pada pelvis dan sendi panggul.



Gambar 3. Proyeksi Ateroposterior (AP) Post Kontras

3) Proyeksi Left Lateral Decubitus (LLD) Post Kontras

Posisi Pasien : Pasien Miring ke kiri

Posisi Objek : Mid Coronal Plane (MCP) sejajar

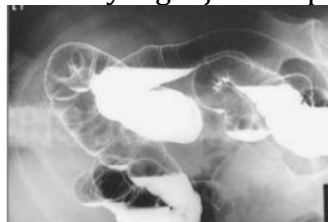Central Ray : Vertikal tegak lurus

Central Point : 1 Inchi superior umbilicus

FFD : 102 CM

Faktor Eksposi : 65/75 kVp

Kriteria Radiograf : Seluruh bagian usus besar terlihat jelas termasuk fleksura kolik kanan, kolon ascendens, dan sekum, dengan tidak adanya rotasi yang ditunjukkan oleh simetri pelvis dan tulang rusuk, serta visualisasi batas kolon dan pola mukosa yang terisi barium dan udara tampak jelas dengan tepi struktur yang tajam tanpa artefak pergerakan.



Gambar 4. Proyeksi Left Lateral Decubitus (LLD) Post Kontras

4) Proyeksi Dorsal Decubitus Post Kontras

Posisi Pasien : Supine di atas meja pemeriksaan

Posisi Objek : Mid Coronal Plane (MCP) sejajar

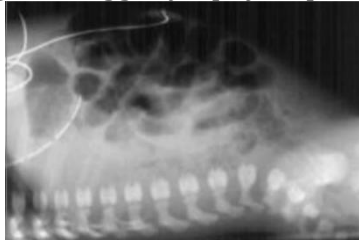
Central Ray : Harizontal tegak lurus

Central Point : 1 Inchi superior umbilicus

FFD : 102 CM

Faktor Eksposi : 65/75 kVp

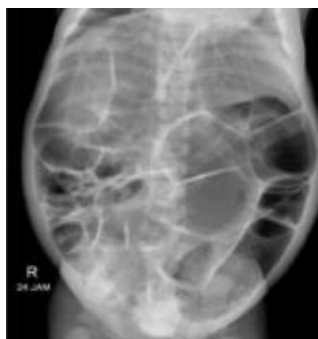Kriteria Radiograf :Tampak struktur *abdomen* dengan air-fluid level serta diafragma bagian atas, tanpa rotasi yang ditunjukkan oleh simetri iga posterior, dengan visualisasi pola gas dan diafragma yang tajam serta kolimasi mencakup area dari diafragma hingga symphysis pubis



Gambar 5. Radiograf Proyeksi Dorsal Decubitus Post Kontras

5) Proyeksi AP Post Evakuasi

Posisi Pasien : Supine di atas meja pemeriksaan
Posisi Objek : Mid Sagital Plane (MSP) sejajar
Central Ray : Vertikal tegak lurus
Central Point : 1 Inchi superior umbilicus
FFD : 102 CM
Faktor Eksposi : 65/75 kVp

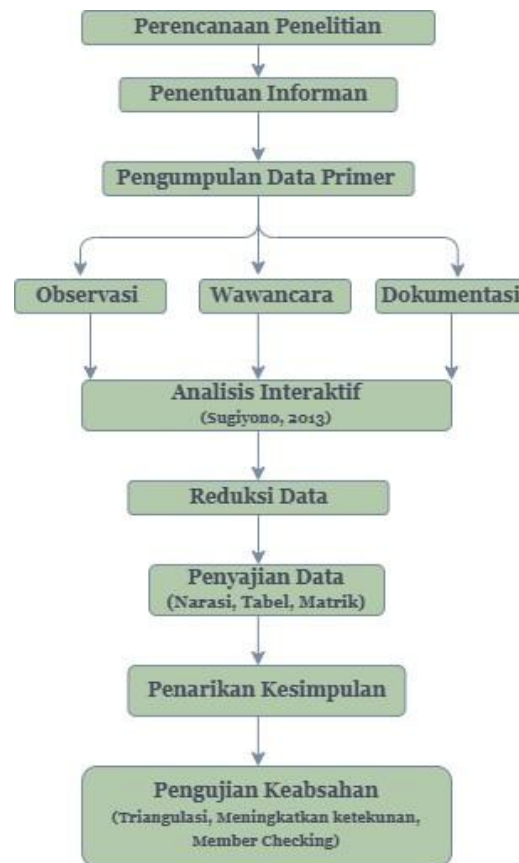


Gambar 6. Radiograf Proyeksi AP Post Evakuasi

METODE PENELITIAN

Penelitian ini menggunakan desain kualitatif dengan pendekatan studi kasus yang dilakukan di Instalasi Radiologi RSUD dr. Soedono Madiun. Waktu penelitian dilaksanakan pada bulan September 2025 hingga April 2026. Penelitian ini dilakukan terhadap beberapa informan yang terdiri dari tiga radiografer dan satu dokter spesialis radiologi. Objek penelitian ini adalah prosedur pemeriksaan *colon in loop* pada pasien pediatrik dengan klinis *distended abdomen*. Dalam pengumpulan data, penulis melakukan observasi, wawancara mendalam, serta dokumentasi terhadap proses pemeriksaan di Instalasi Radiologi. Data yang dikumpulkan meliputi alur pemeriksaan, penggunaan media kontras, serta hasil radiograf yang diperoleh.

Analisis data dilakukan secara interaktif menggunakan model Sugiyono (2013) yang terdiri dari tiga tahap. Pertama, reduksi data untuk merangkum dan memfokuskan hasil wawancara serta observasi menjadi tema pokok seperti persiapan pasien, *prosedur colon in loop* pediatrik, dan analisis media kontras. Kedua, penyajian data (data display) dalam bentuk narasi teks, tabel, atau matriks guna mempermudah pemahaman terhadap temuan di lapangan. Ketiga, penarikan kesimpulan dan verifikasi untuk menguji kebenaran data melalui teknik triangulasi, meningkatkan ketekunan pengamatan, dan member checking hingga diperoleh data yang jenuh.



Gambar 7. Flowchart penelitian

HASIL DAN PEMBAHASAN

Pemeriksaan radiologi *colon in loop* pediatrik dengan klinis *distended abdomen* tidak memerlukan persiapan khusus hanya saja melepaskan pakakaian yang berbahan logam atau aksesoris disekitaran area pemeriksaan agar tidak menyebabkan artefak pada hasil gambaran radiograf. Sebelum pemeriksaan dimulai, Keluarga diberikan edukasi mengenai prosedur pemeriksaan untuk memperoleh *informed consent*. Alat dan bahan yang digunakan yaitu: pesawat fluoroscopy, workstation, media kontras barium 7 gram, Ultravit Iopromide 25 cc, air mineral 170 ml, spuit 50 cc, kateter No.16, klem, jelly, handscoon, wadah pencampuran kontras, underpack, dan apron.

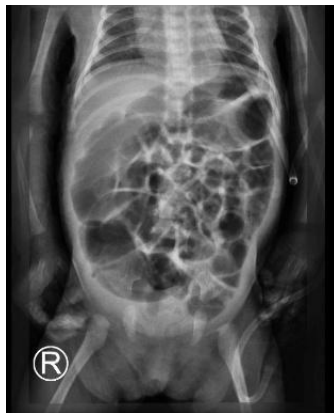Media kontras yang digunakan adalah barium sulfat (BaSO_4) 7 gram dan Iodine 25 cc yang dicampur dengan air 170 ml dengan volume total kontras keseluruhan 200cc. Kontras dimasukan lewat keteter yang sudah terpasang di anus pasien. Teknik radiografi *colon in loop* pediatrik dengan klinis *distended abdomen* di Instalasi Radiologi RSUD dr. Soedono Madiun menggunakan proyeksi plain AP, LLD, AP post kontras, lateral balon dan lateral tanpa pengembangan balon.

A. Teknik Pemeriksaan Colon In Loop

Teknik pemeriksaan yang di gunakan yaitu:

1. Proyeksi Plain AP

Foto polos AP abdomen dilakukan untuk mengevaluasi ketepatan faktor eksposi dan mendapatkan gambaran anatomi rongga abdomen secara menyeluruh.

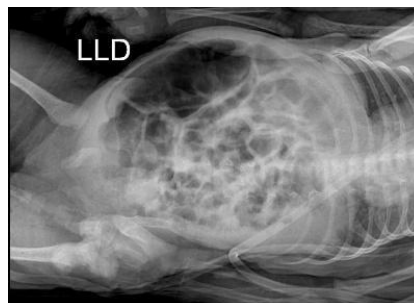

Gambar 8. Plain foto proyeksi AP

(Instalasi Radiologi RSUD dr. Soedono Madiun, 2025)

2. Proyeksi Plain Left lateral Decubitus (LLD)

Foto polos lld bertujuan untuk melihat adanya perforasi, udara bebas, air-fluid level, yang mungkin tidak terlihat pada posisi supine.

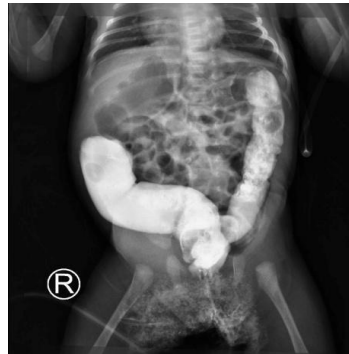

Gambar 9. Plain foto proyeksi LLD

(Instalasi Radiologi RSUD dr. Soedono Madiun, 2025)

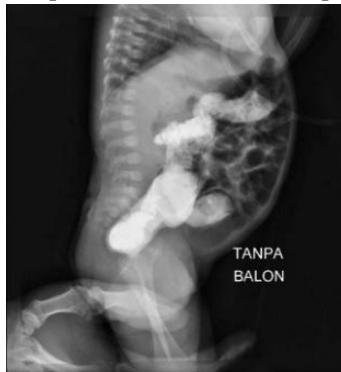3. Proyeksi AP post kontras

Proyeksi Ap post kontras fungsinya untuk melihat gambaran full column dari seluruh struktur colon.



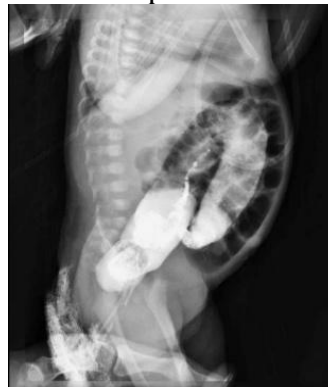Gambar 10. Post Kontras Anteroposterior (AP)
(Instalasi Radiologi RSUD dr. Soedono Madiun, 2025)

4. Proyeksi Lateral post kontras tanpa balon
Proyeksi lateral post kontras tanpa balon fungsinya untuk melihat bagian keseluruhan sigmoid dapat terobservasi tanpa ada hambatan.



Gambar 11. Lateral Post Kontras Tanpa Balon
(Instalasi Radiologi RSUD dr. Soedono Madiun, 2025)

5. Proyeksi Lateral post kontras menggunakan balon
Proyeksi lateral post kontras menggunakan balon fungsinya sebagai pencegahan terjadinya kebocoran saat pemasukan kontras.



Gambar 11. Post Kontras Lateral Menggunakan Balon
(Instalasi Radiologi RSUD dr. Soedono Madiun, 2025)

B. Alasan Penggunaan dua campuran media kontras Barium Sulfat (BaSO₄) dan Iodine pada pemeriksaan colon in loop pediatrik dengan klinis distended di Instalasi Radiologi RSUD dr. Soedono Madiun

Pemeriksaan *colon in loop* pediatrik dengan klinis *distended abdomen* di Instalasi Radiologi RSUD dr. Soedono Madiun pemasukan media kontras menggunakan Teknik single kontras. Media kontras yang digunakan barium sulfat (BaSO₄) yang memberikan efek pada lapisan mukosa (*coating*) sehingga detail lipatan haustra dapat terlihat jelas bertujuan untuk memaksimalkan kualitas enhancement citra. Sementara, iodine memastikan opasitas lumen yang homogen dan meminimalkan celah pengisian (*filling defect*) pada saluran colon. Pemasukan media kontras dilakukan oleh radiographer dengan pasien diposisikan lateral, kateter yang di olesi jelly dimasukan kedalam anus. Barium dan iodine yang telah dilarutkan dengan air dimasukan kedalam kateter menggunakan spuit 50cc. kontras di masukan secara bertahap sampai sigmoid. setelah itu lakukan ekspose.

Terdapat perbedaan prosedur pemeriksaan *colon in loop* pediatrik yang dilakukan di Instalasi Radiologi RSUD dr Soedono Madiun dan di teori yaitu pada penggunaan media kontras dan proyeksi yang digunakan. Alasan menggunakan dua campuran media kontras Penggunaan kombinasi barium sulfat dan iodine bertujuan untuk memaksimalkan kualitas enhancement citra, karena barium sulfat memberikan efek pelapisan (*coating*) yang mendetail pada struktur haustra, sedangkan iodium menjamin homogenitas lumen dan keamanan ekskresi. Menurut Sakti et al., (2024) penggunaan media kontras iodium (*water-soluble*) pada pemeriksaan *colon in loop* pediatrik dipilih karena sifatnya yang mudah diserap. Hal ini mempermudah proses ekskresi melalui ginjal, dan relative aman. Menurut National Library of Medicine (2022), stabilitas suspensi barium sulfat umumnya didukung oleh agen pelapis seperti metil selulosa. Namun, prosedur barium enema tetap memiliki risiko komplikasi berupa perforasi colon, impaksi fekal, hingga konstipasi. Terjadinya perforasi sangat diwaspadai karena kontaminasi campuran barium, bakteri, dan feses ke dalam rongga peritoneum dapat memicu peritonitis berat yang berkorelasi dengan tingkat mortalitas yang tinggi.

KESIMPULAN

Prosedur pemeriksaan di RSUD dr. Soedono Madiun dilakukan menggunakan teknik kontras tunggal (*single contrast*) dengan penyesuaian pada kondisi pasien pediatrik, yakni tanpa persiapan khusus selain pelepasan benda logam untuk menghindari artefak. Tahapan pemeriksaan dimulai dengan foto polos proyeksi AP dan LLD untuk evaluasi awal *abdomen*, dilanjutkan dengan pemasukan media kontras secara bertahap melalui kateter dengan bantuan fluoroscopy. Visualisasi struktur colon secara menyeluruh didokumentasikan melalui proyeksi AP post kontras serta proyeksi lateral dengan balon dan tanpa balon guna mendukung ketepatan diagnosis pada pasien bayi.

Alasan penggunaan kombinasi dua media kontras adalah untuk menghasilkan kualitas gambaran (*enhancement*) yang maksimal pada saluran pencernaan pediatrik. Barium sulfat berperan memberikan lapisan (*coating*) pada mukosa sehingga detail haustra terlihat jelas, sementara iodine memastikan pengisian lumen yang homogen dan merata. Selain itu, penggunaan iodine yang bersifat *water-soluble* memberikan faktor keamanan lebih tinggi

karena lebih mudah diserap dan diekskresikan oleh tubuh, sehingga meminimalisir risiko komplikasi jika terjadi kebocoran atau perforasi pada usus bayi.

Pengakuan/Acknowledgements

Penulis menyampaikan ucapan terima kasih yang tulus kepada Instalasi Radiologi RSUD dr. Soedono Madiun atas kesempatan dan bantuan yang diberikan selama proses pengambilan data. Apresiasi yang tinggi juga penulis sampaikan kepada dosen pembimbing di Universitas 'Aisyiyah Yogyakarta yang telah memberikan arahan, ilmu, serta bimbingan yang sangat berharga. Terima kasih kepada informan saya atas kerja samanya dalam membantu kelancaran penelitian ini dari awal hingga selesai. Terakhir, Terima kasih kepada keluarga dan rekan-rekan sejawat yang senantiasa memberikan dukungan moral maupun doa kepada penulis dalam proses penelitian dari awal hingga akhir.

DAFTAR PUSTAKA

- [1] Sri Hartati, A. Y. (n.d.). Teknik Pemeriksaan Barium Enema Pada Pasien anak dengan Klinis Morbus Hirschprung.
- [2] Al-Mubarak, L., Alghamdi, E., Alharbi, S., Almasoud, H., Al-Ali, N., Mujurdy, S., Alamro, A., Nagadi, A., Alsharif, A., & Almugbel, S. (2018). Air enema versus barium enema in intussusception: an overview. *International Journal Of Community Medicine And Public Health*. <https://doi.org/10.18203/2394-6040.ijcmph20181487>
- [3] Arief, M., Made Wirka, I., & Setyawati, T. (2020). | No. 1| Februari. In *Jurnal Medical Profession (MedPro)* (Vol. 2).
- [4] Bezerra, J. J. L. (2025). Pharmacological Potential of Cyperaceae Species in Experimental Models of Gastrointestinal Disorders: A Review. In *Scientia Pharmaceutica* (Vol. 93, Number 3). Multidisciplinary Digital Publishing Institute (MDPI). <https://doi.org/10.3390/scipharm93030041>
- [5] Kastiaji, H., & Rasyidi, A. (2023). Ileus Obstruktif: Laporan Kasus. In *Jurnal Kesehatan Amanah* (Vol. 7, Number 1).
- [6] Lacy, B. E., Cangemi, D., & Vazquez-Roque, M. (2021). Management of Chronic Abdominal Distension and Bloating. In *Clinical Gastroenterology and Hepatology* (Vol. 19, Number 2, pp. 219-231.e1). W.B. Saunders. <https://doi.org/10.1016/j.cgh.2020.03.056>
- [7] John p. Lampignano and L. E. Kendrick. (2018). *Bontrager Text Book of Radiographic Positioning Related Anatomy*. Elsevier, Inc. All rights reserved., 2018.
- [8] Rendang Indriyani, D. P., & Putra, I. G. N. S. (2020). Penanganan terkini diare pada anak: tinjauan pustaka. *Intisari Sains Medis*, 11(2), 928-932. <https://doi.org/10.15562/ism.v11i2.848>
- [9] Wati, R., Safitri, R., Aisyiyah Yogyakarta, U., Radiologi, I., & Kraton Pekalongan, R. (2021). TEKNIK PEMERIKSAAN COLON IN LOOP PEDIATRIK PADA KASUS OBSTRUKSI KRONIS DI INSTALASI RADIOLOGI RSUD KRATON PEKALONGAN. 2(3).

HALAMAN INI SENGAJA DIKOSONGKAN